Formación asesora de lactancia: dinamización de grupos

Anatomía y fisiología de la lactancia



Anatomofisiología implicada

- De la madre
  - Mama
  - Sistema nervioso
  - Sistema hormonal
- Del bebé
  - Estructuras orales
  - Sistema nervioso
  - Otros sistemas implicados
    - Musculoesquelético
    - Cardiorespiratorio



Anatomofisiología de la lactancia

Para conseguir que la madre secrete leche materna se necesita



Anatomofisiología de la lactancia

Para conseguir que la madre secrete leche materna se necesita



Anatomofisiología de la lactancia

Para conseguir que la madre secrete leche materna se necesita



La mama

Anatomofisiología implicada

- La mama está formada por
  - Parénquima o tejido glandular
  - Estroma
    - Conductos lácteos
    - Tejido adiposo: se intercala en todas las estructuras
    - Ligamentos mamarios (Cooper)
    - Vasos sanguíneos
    - Vasos linfáticos
    - Nervios

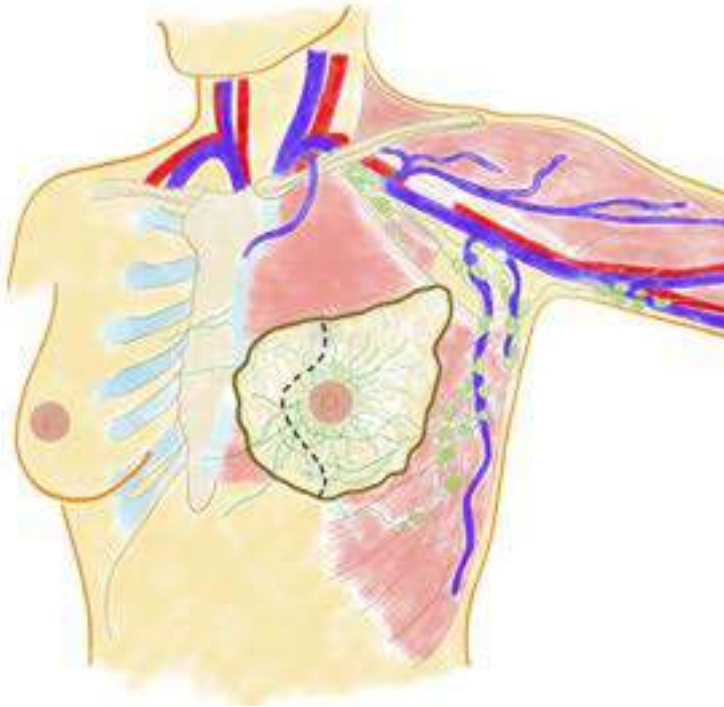

Anatomofisiología de la mama

- La mama

2da y 6ta costilla

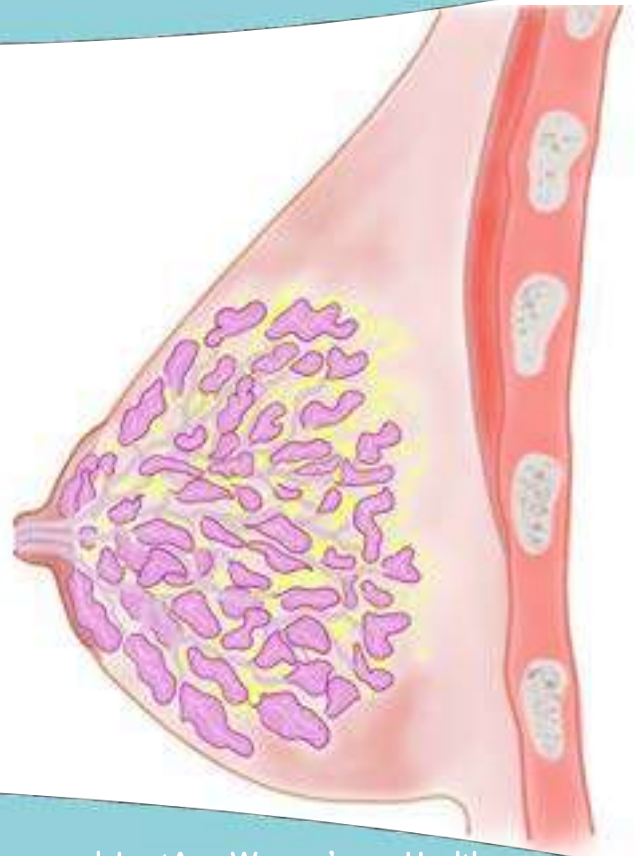

Anatomofisiología de la mama

- La mama

Tejido adiposo entre el tejido mamario

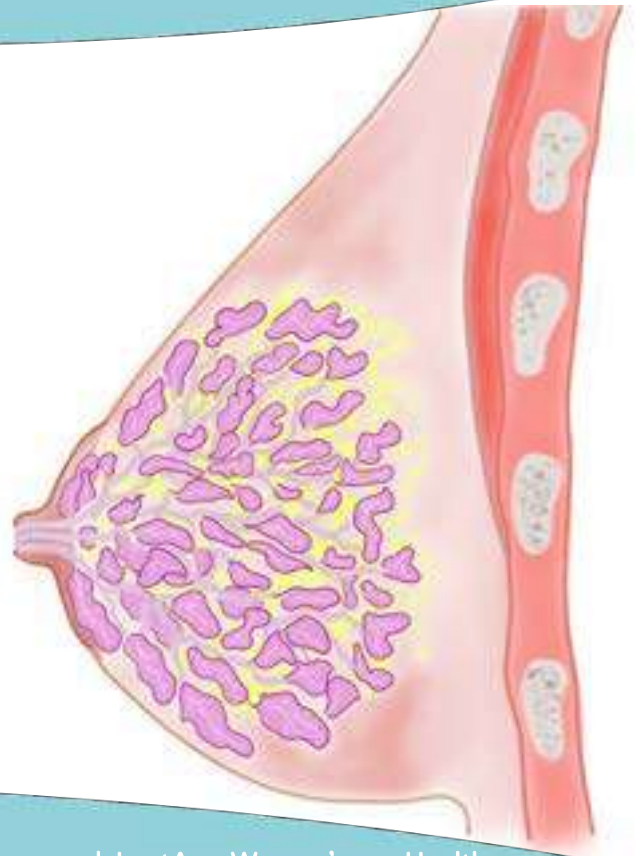

Anatomofisiología de la mama

- La mama

Tejido mamario cerca del pezón y superficial

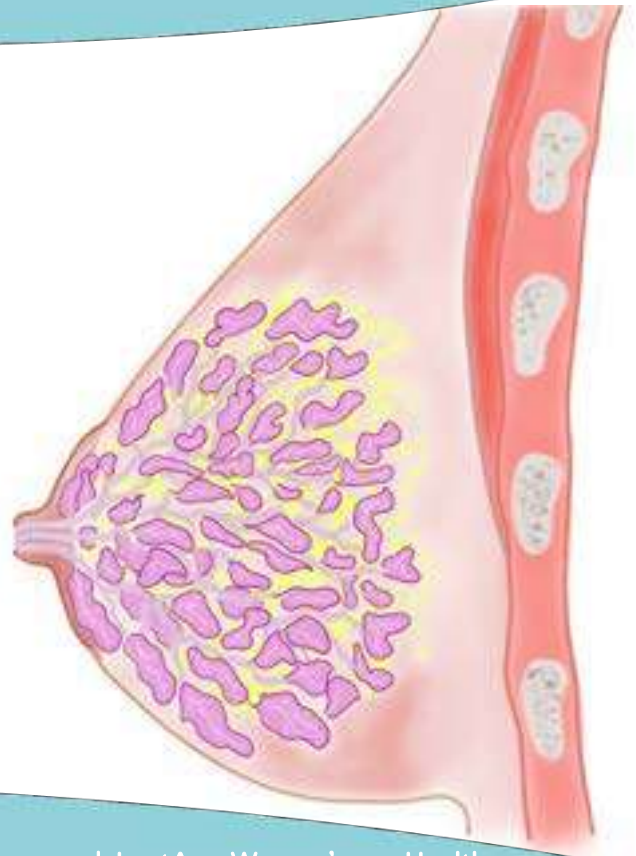

Anatomofisiología de la mama

- La mama

4-18 conductos lácteos

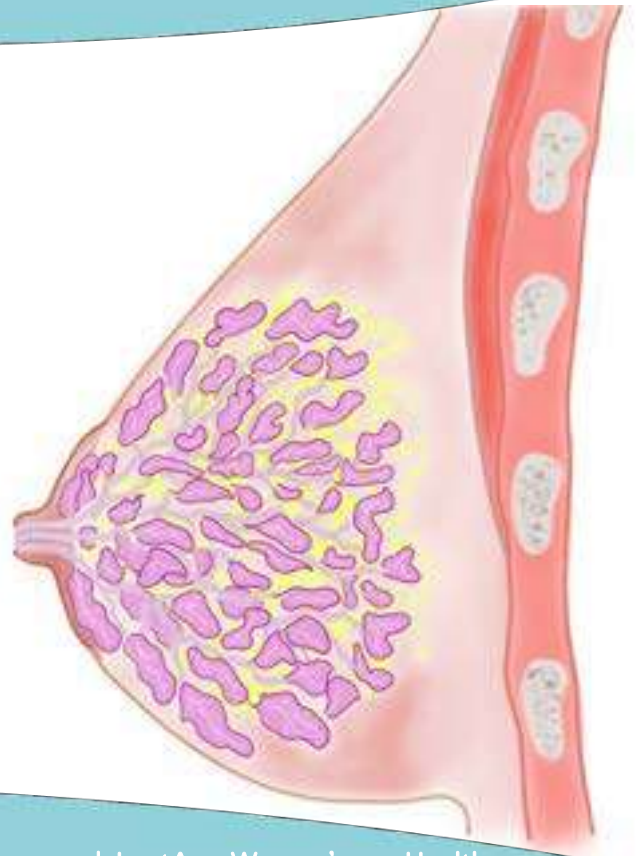

Anatomofisiología de la mama

- La mama

Los conductos lácteos se dilatan con el paso de la leche

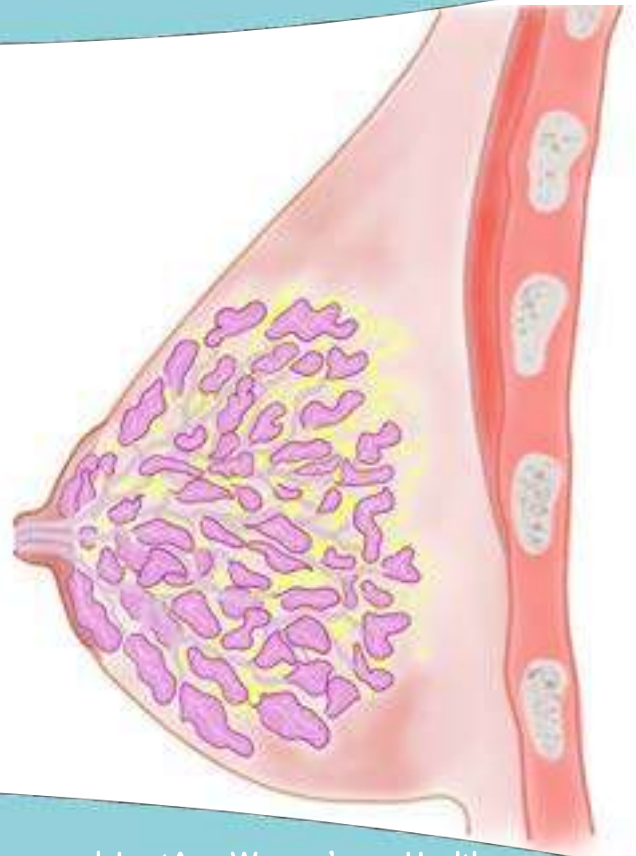

Anatomofisiología de la mama

- La mama

La parte distal de los conductos lácteos se dilatan con el paso de la leche

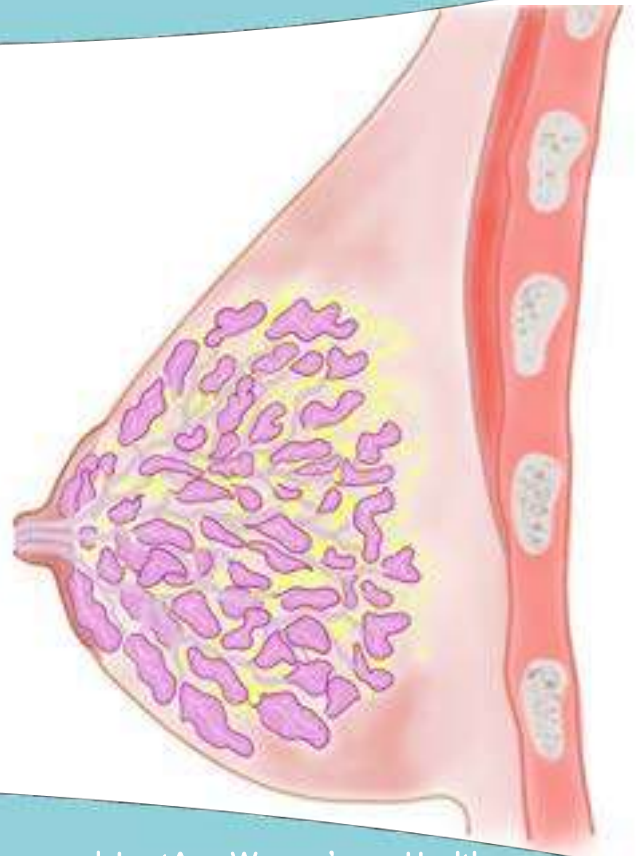

Anatomofisiología de la mama

- Alvéolos mamarios

Producen, almacenan y liberan la leche materna



Anatomofisiología de la mama

- Alvéolos mamarios

Están forrados por lactocitos que producen leche



Anatomofisiología de la mama

- Alvéolos mamarios

Rodeados de músculo liso



La **oxitocina** es la hormona responsable de que los músculos lisos de los alvéolos se contraigan y provoquen la salida de la leche

Anatomofisiología de la mama

- El pezón

Tiene fibras de músculo liso eréctiles



Anatomofisiología de la mama

- El pezón

Tiene fibras de músculo liso eréctiles



Todos los pezones **sirven**
La leche sale **por** el pezón, no del pezón

¿De dónde sale la leche?



Anatomofisiología de la mama

- El pezón

3-9 poros (terminaciones distales conductos)



Anatomofisiología de la mama

- La areola

Se oscurece y crece durante el embarazo



Anatomofisiología de la mama

- La areola

Tiene tejido eréctil



Anatomofisiología de la mama

- La areola

Tubérculos areolares (de Montgomery)



Presentan un lactocito y una glándula sebácea. Secretan una sustancia que lubrica y protege pezón y areola.

Anatomofisiología de la mama

- El desarrollo empieza en la etapa embrionaria

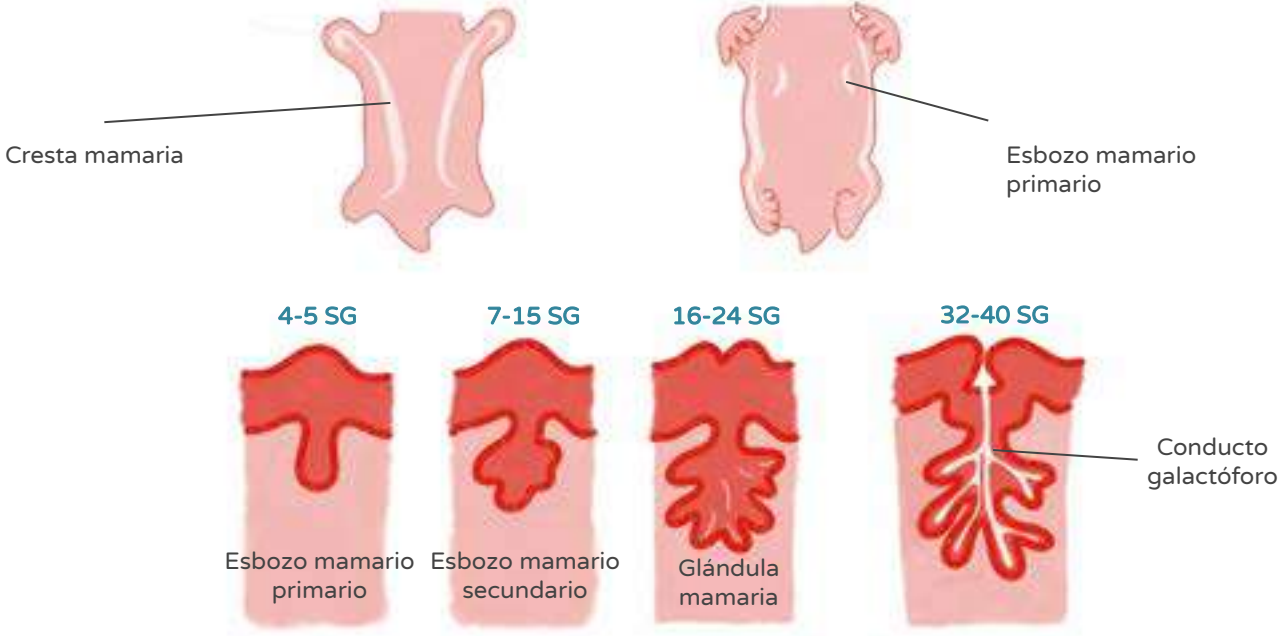

Anatomofisiología de la mama

- El desarrollo empieza en la etapa embrionaria

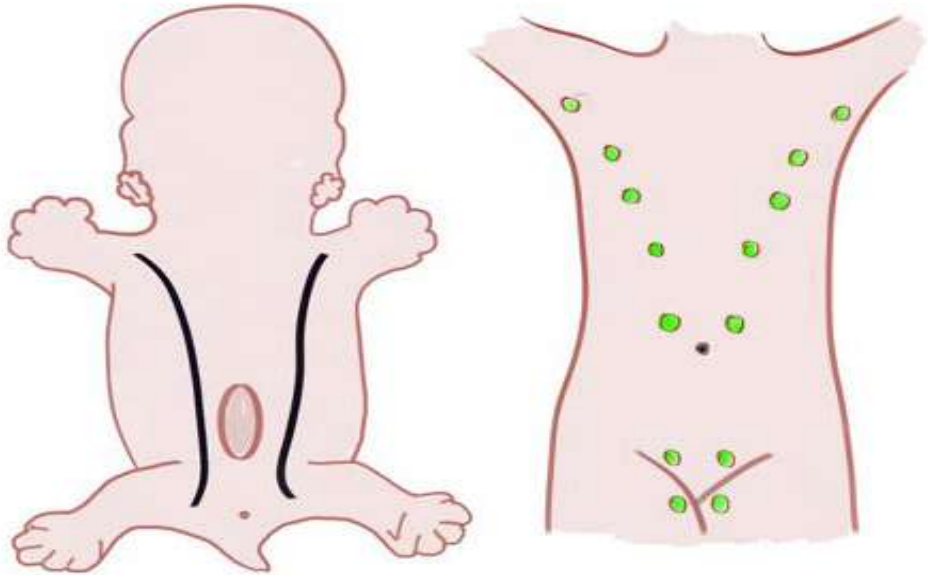

Anatomofisiología de la mama

- El desarrollo sigue durante toda la vida

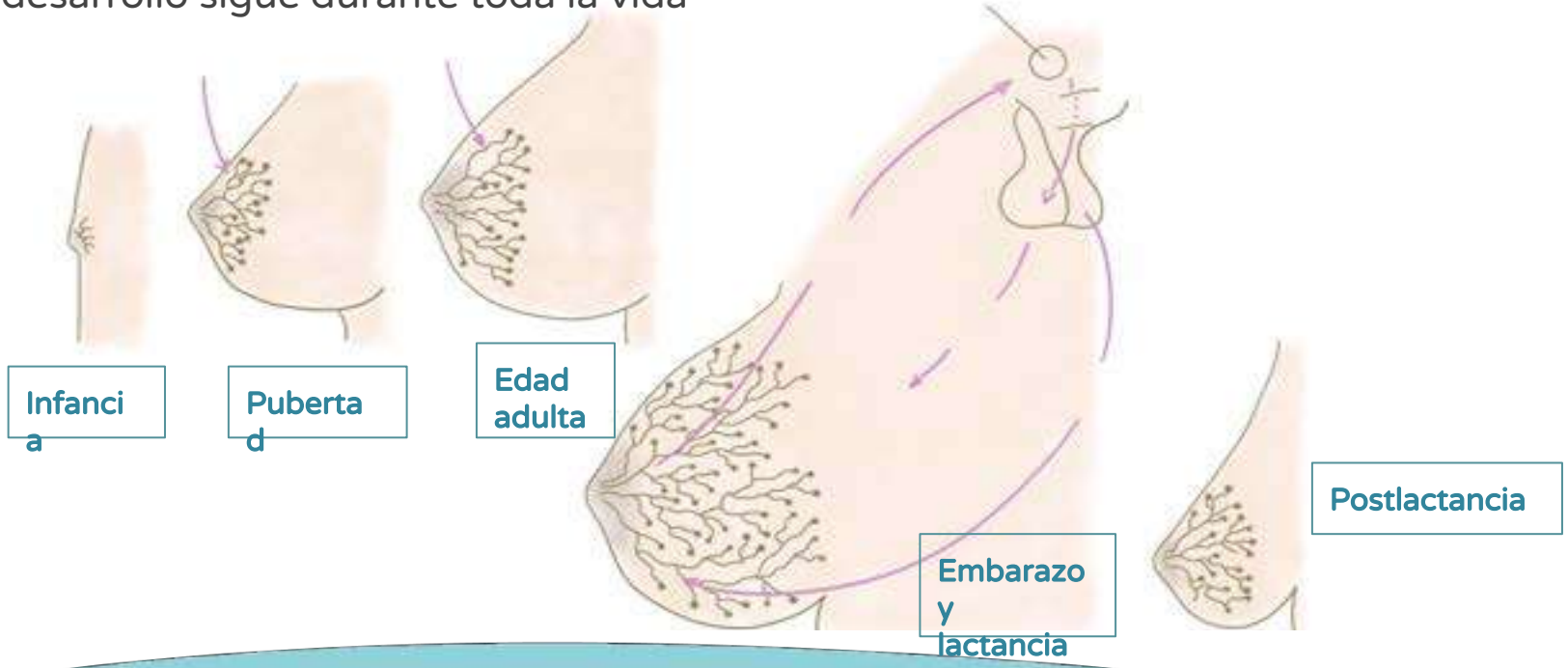

Anatomofisiología de la mama

- Lactogénesis o producción de leche

Estrógenos + progesterona

Lactógeno placentario

Concepción

16 -22 SG

Parto



Anatomofisiología de la mama

- Lactogénesis o producción de leche

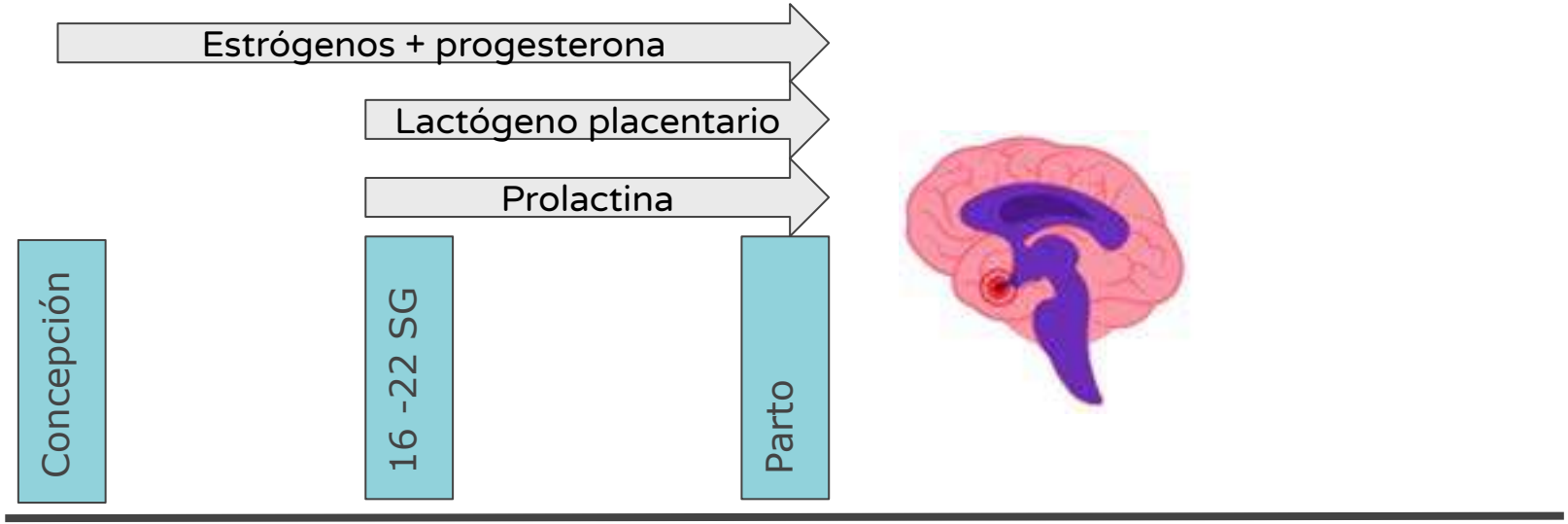

Anatomofisiología de la mama

- Lactogénesis o producción de leche

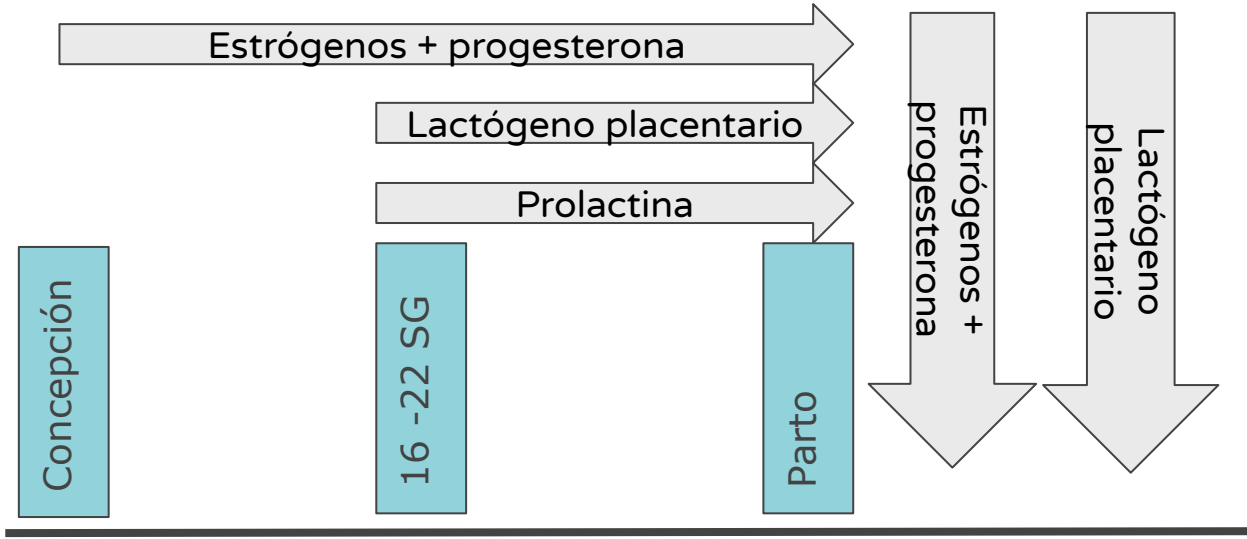



Anatomofisiología de la mama

- Lactogénesis o producción de leche

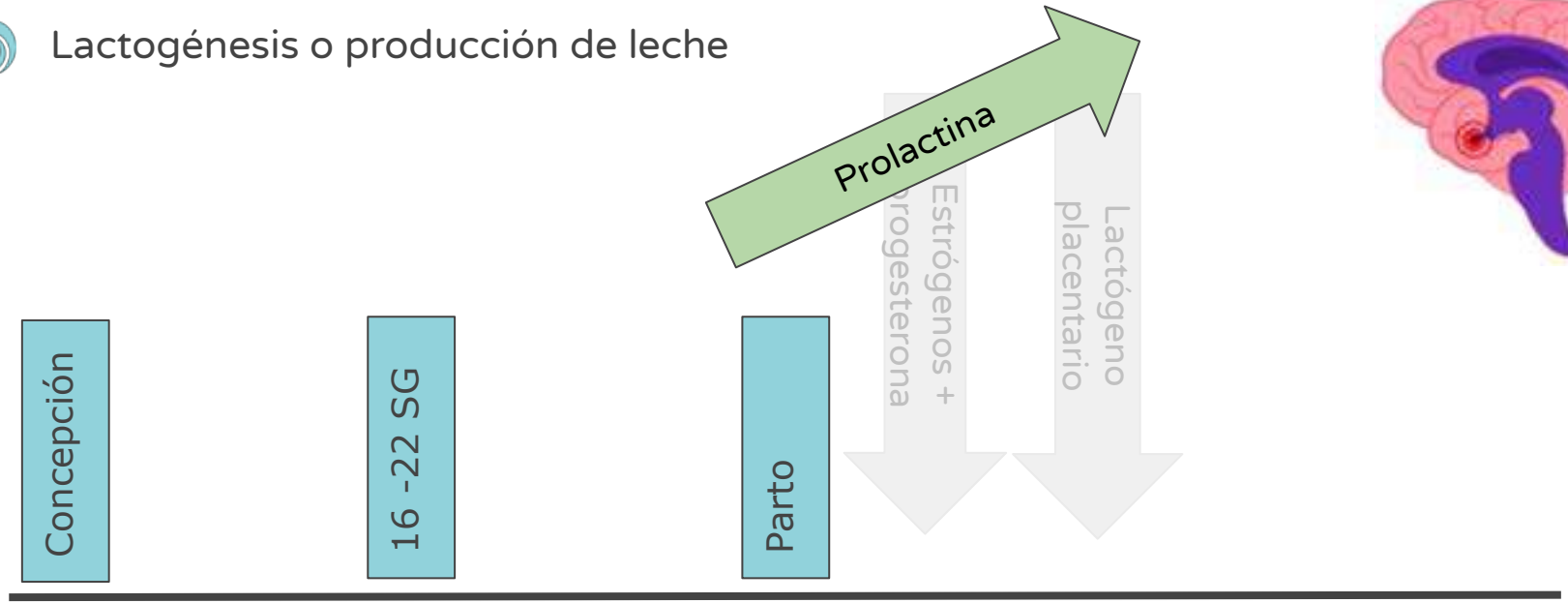

Anatomofisiología de la mama

- Lactogénesis o producción de leche

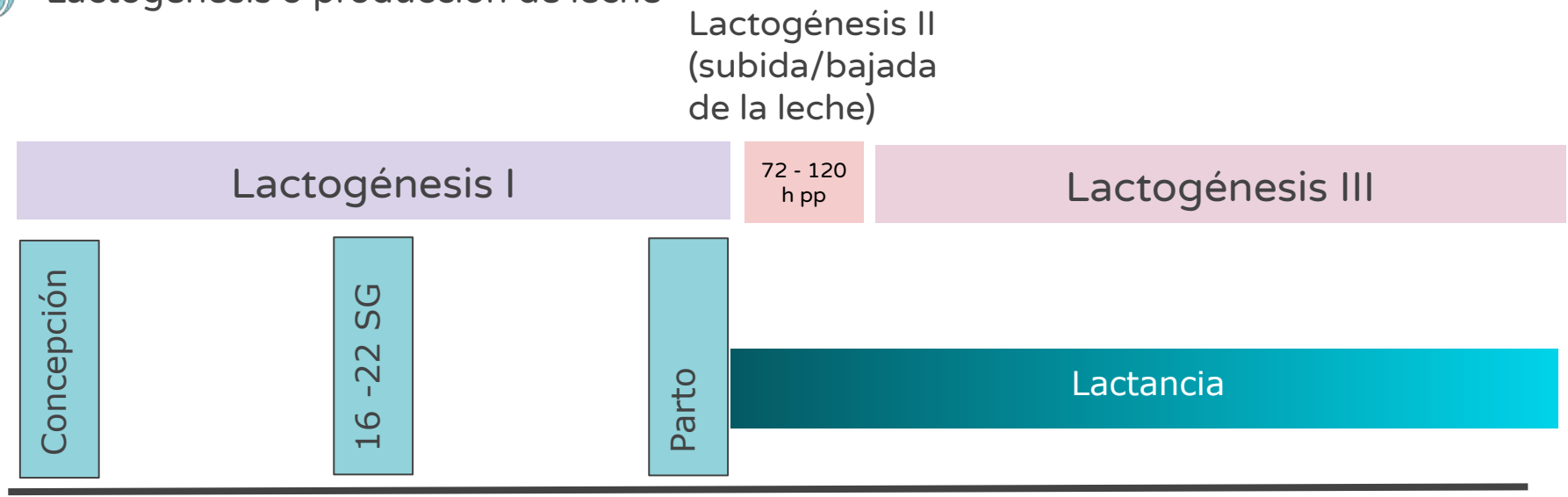

La regulación

Anatomofisiología de la mama

- Regulación de la producción de leche
  - Regulación endocrina: hasta los 3-4 meses
  - Regulación autocrina: de los 3-4 meses en adelante



Anatomofisiología de la mama

Regulación de la producción endocrina

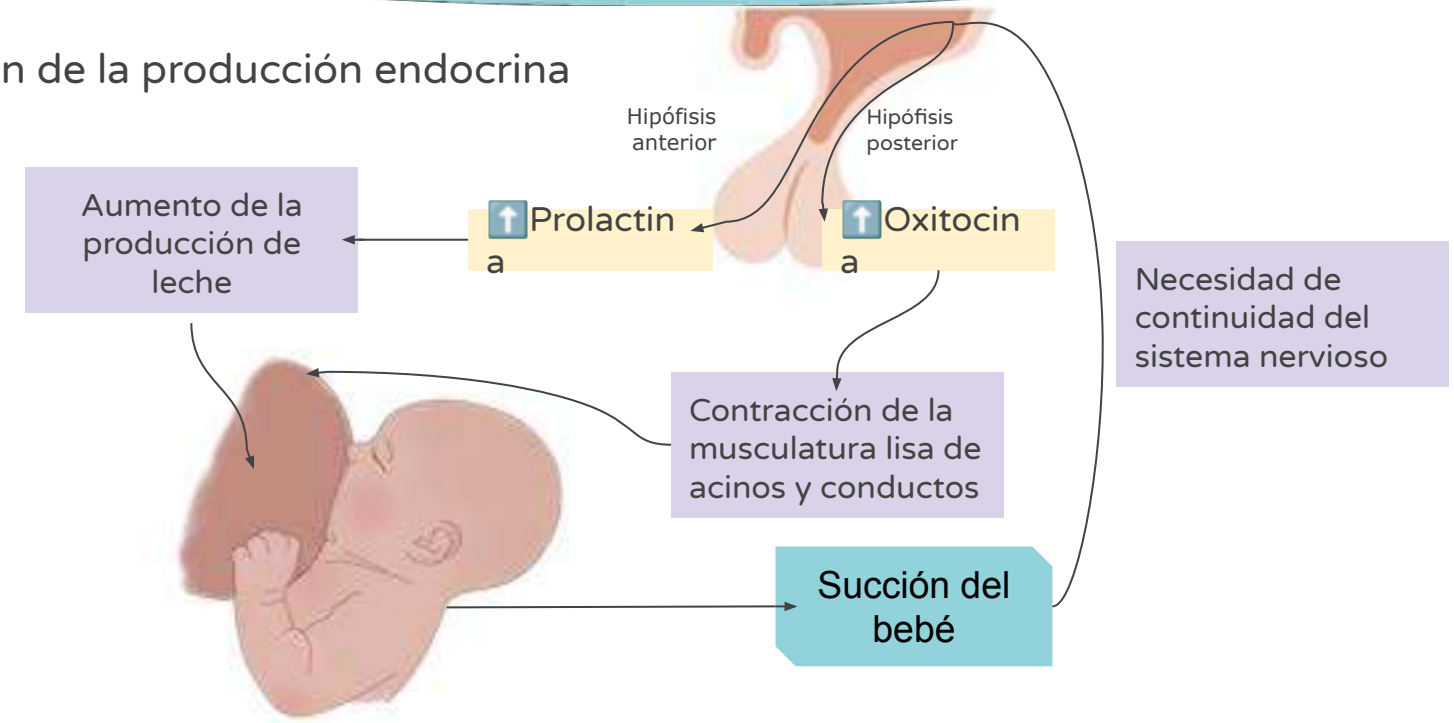

Anatomofisiología de la mama

- Regulación de la producción de leche autocrina

Factor inhibidor de la lactancia

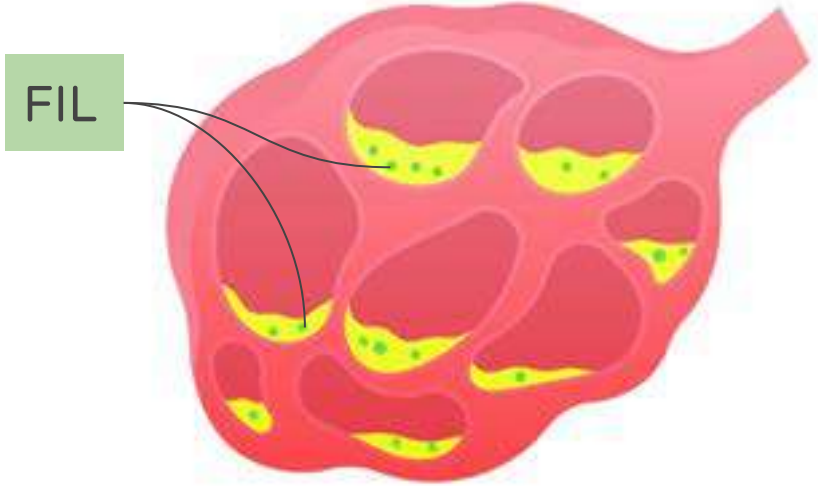

La salud de la madre

Salud de la madre

- Salud hormonal (tiroides, insulina, ...)
- Anemia importante
- Deshidratación o desnutrición severa
- Otros

El bebé

Estructuras orales del bebé

- Para que haya una buena transferencia se precisa:
  - Lengua funcional y competente
  - Sistema de apoyo
    - Mejillas con tejido adiposo para sostener el pezón dentro de la boca
    - Musculatura labial competente para mantener el vacío



Sistema nervioso del bebé

- Para que haya una buena transferencia se precisa:
  - Reflejos neonatales fisiológicos presentes
  - Continuidad sensitiva y motora de los nervios implicados en la lactancia
  - Estado de alerta del bebé adecuado
  - Ausencia de dolor
  - Tono del lactante



Otros sistemas del bebé

- Para que haya una buena transferencia se precisa:
  - Sistema musculoesquelético
    - Contracturas, plagiocefalia, …
  - Sistema cardiorespiratorio
    - Tiene que poder respirar y mamar a la vez



